

МЕДИЦИНСКИЙ ЦЕНТР ООО СТОМЕД

**МЕДИЦИНСКИЙ ЦЕНТР
ООО «СТОМЕД»**
140000, Московская область, г. Люберцы,
Октябрьский пр-т, д.131, тел.: 554-94-80, факс: 554-23-29
ИНН 5027073196, БИК 044525181,
Р/сч 40702810202600141109
Б/к 8(495)554-94-80
Октябрьский филиал

г. Люберцы, Октябрьский проспект д.131
ПРОТОКОЛ УЛЬТРАЗВУКОВОГО ИССЛЕДОВАНИЯ МОЛОЧНЫХ ЖЕЛЕЗ

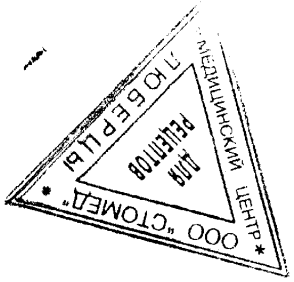
Дата исследования 21.02.11
ФИО Чумакова И.К.

УЗ сканер ACQUVIX XQ
Возраст 50 лет

Постменопауза(мастэктомия справа).
Кожа, подкожно – жировая клетчатка и соединительнотканые структуры не изменены. В области п/о рубца справа-без патологических изменений.
Левая молочная железа-
железистая ткань - в виде участков в верхне - наружных квадрантах и в параареолярной областях с умеренным повышением эхогенности за счет явлений фиброза;
жировая ткань: преобладает, в виде пластов и отдельных долек;
млечные протоки: расширены до 2.3 мм в терминальных отделах также определяются единичные протоковые кисты диаметром до 5 мм.
Объемные образования не определяются.
Лимфатический узел в подмышечных областях определяется слева размером 9x6 мм, не увеличен, структурно не изменен. При ЦДК кровотоков в м/ж не усилен.

ЗАКЛЮЧЕНИЕ: Состояние после оперативного лечения справа.
Уз - признаки остаточных явлений диффузной фиброзно- кистозной мастопатии с преобладанием фиброза .

Врач Мамметнурова Д.О,



21.02.2011 14:00